



ANATOMIA DESCRITIVA ANIMAL I
MIOLOGIA
MEMBROS TORÁCICOS E PÉLVICOS DO EQUINO



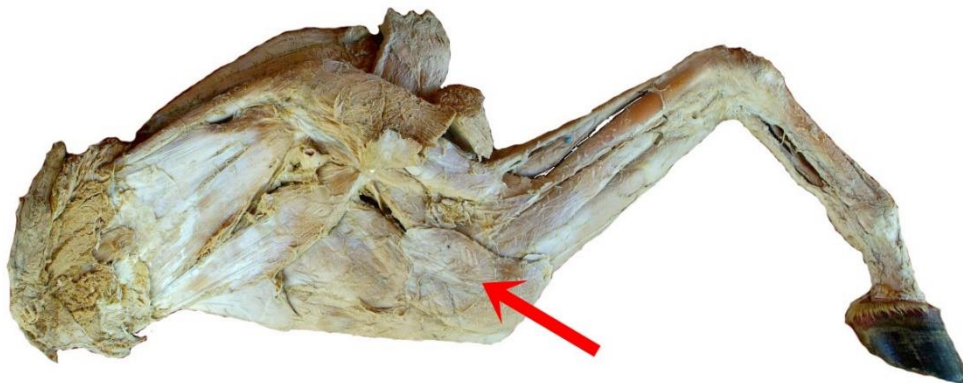
MÚSCULO TENSOR DA FÁSCIA DO ANTEBRAÇO

FACE: MEDIAL.

ORIGEM: TENDÃO DE INSERÇÃO DO MÚSCULO GRANDE DORSAL E BORDA CAUAL DA ESCÁPULA.

INSERÇÃO: POSSUI DUAS INSERÇÕES:

- (1) FÁSCIA PROFUNDA DO ANTEBRAÇO;
- (2) OLÉCRANO.



VISTAL MEDIAL