



ANATOMIA DESCRITIVA ANIMAL I
MIOLOGIA
MEMBROS TORÁCICOS E PÉLVICOS DO EQUINO

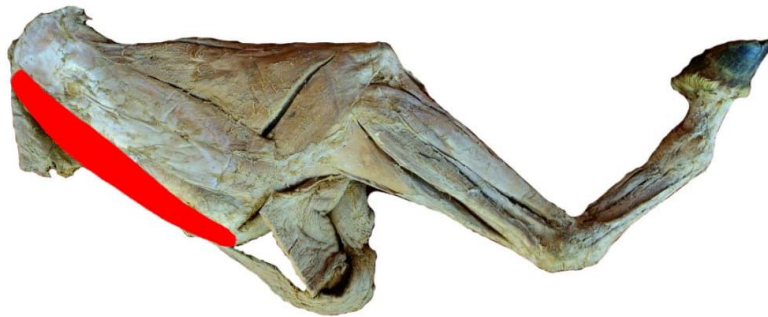


MÚSCULO SUPRAESPINHOSE (SUPRAESPINHAL)

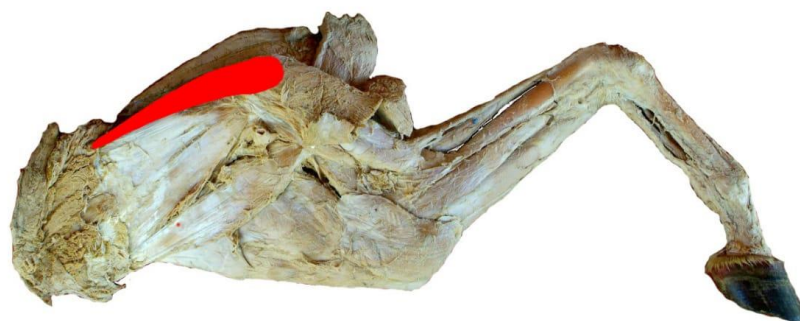
FACE: LATERAL E MEDIAL.

ORIGEM: FOSSA SUPRAESPINHOSA, A ESPINHA E A PARTE DISTAL DA CARTILAGEM DA ESCÁPULA.

INSERÇÃO: AS PARTES CRANIAIS DOS TUBÉRCULOS MENOR E MAIOR DO ÚMERO



VISTA LATERAL



VISTA MEDIAL