



ANATOMIA DESCRITIVA ANIMAL I
MIOLOGIA
MEMBROS TORÁDICOS E PÉLVICOS DO EQUINO



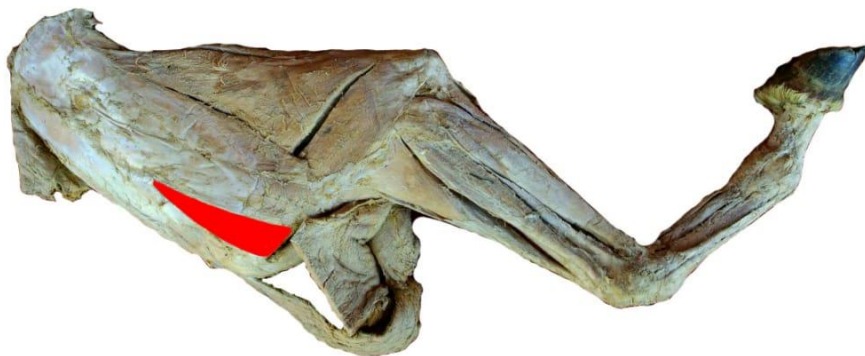
MÚSCULO INFRAESPINHOSO (INFRAESPINHAL)

FACE: LATERAL.

ORIGEM: FOSSA INFRA-ESPINHOSA E A CARTILAGEM ESCAPULAR.

INSERÇÃO: POSSUI DUAS INSERÇÕES:

- (1) TUBÉRCULO MAIOR DO ÚMERO, DISTAL À INSERÇÃO LATERAL DO MÚSCULO SUPRA-ESPINHAL;
- (2) A EMINÊNCIA CAUDAL DO TUBÉRCULO MAIOR.



VISTA LATERAL