



ANATOMIA DESCRITIVA ANIMAL I  
MIOLOGIA  
MEMBROS TORÁDICOS E PÉLVICOS DO EQUINO

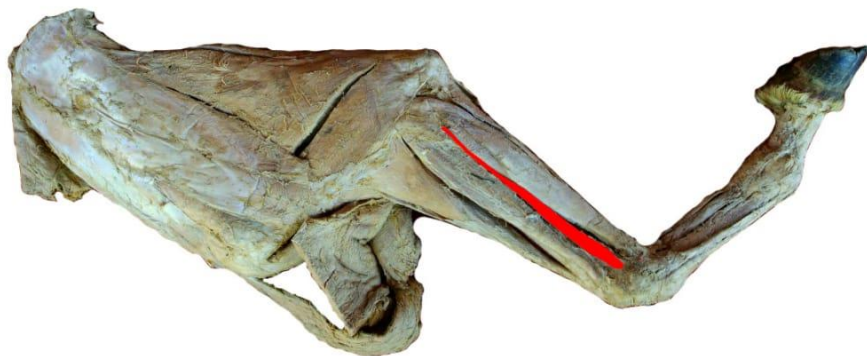


**MÚSCULO EXTENSOR DIGITAL LATERAL**

**FACE:** LATERAL.

**ORIGEM:** TUBEROSIDADE LATERAL DA ARTICULAÇÃO DO COTOVELO, O CORPO DA ULNA, A BORDA LATERAL DO RÁDIO E O SEPTO INTERMUSCULAR.

**INSERÇÃO:** EMINÊNCIA NA SUPERFÍCIE DORSAL DA EXTREMIDADE PROXIMAL DA FALANGE PROXIMAL.



VISTA LATERAL