



ANATOMIA DESCRITIVA ANIMAL I
MIOLOGIA
MEMBROS TORÁCICOS E PÉLVICOS DO EQUINO




MÚSCULO EXTENSOR CARPO RADIAL (EXTENSOR RADIAL DO CARPO)

FACE: LATERAL E MEDIAL.

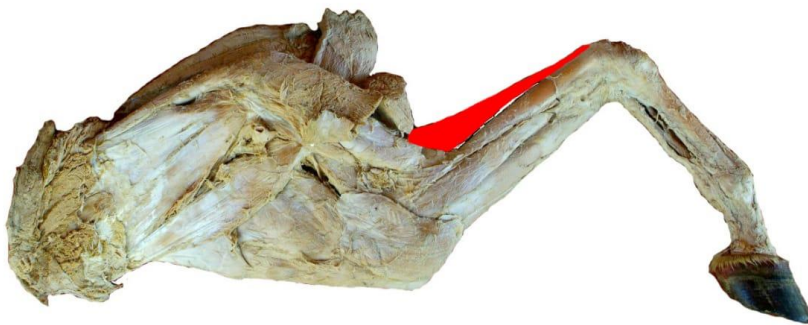
ORIGEM: POSSUI TRÊS ORIGENS:

- (1) CRISTA EPICONDILÓIDE LATERAL DO ÚMERO;
- (2) A FOSSA CORONÓIDE;
- (3) A FÁSCIA PROFUNDA DO BRAÇO E O ANTEBRAÇO E O SEPTO INTERMUSCULAR ENTRE ESTE MÚSCULO E O MÚSCULO EXTENSOR COMUM DOS DEDOS.

INSERÇÃO: TUBEROSIDADE METACÁRPICA.



VISTA LATERAL



VISTA MEDIAL