



ANATOMIA DESCRITIVA ANIMAL I
MIOLOGIA
MEMBROS TORÁCICOS E PÉLVICOS DO EQUINO



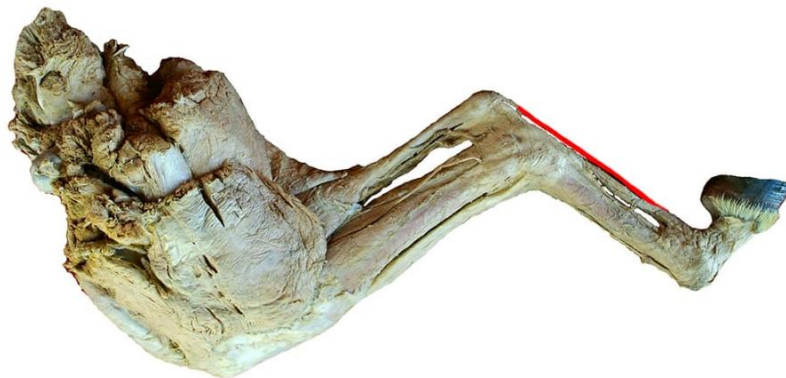
TENDÃO DO MÚSCULO FLEXOR DIGITAL SUPERFICIAL

FACE: LATERAL E MEDIAL; REGIÃO PLANTAR.

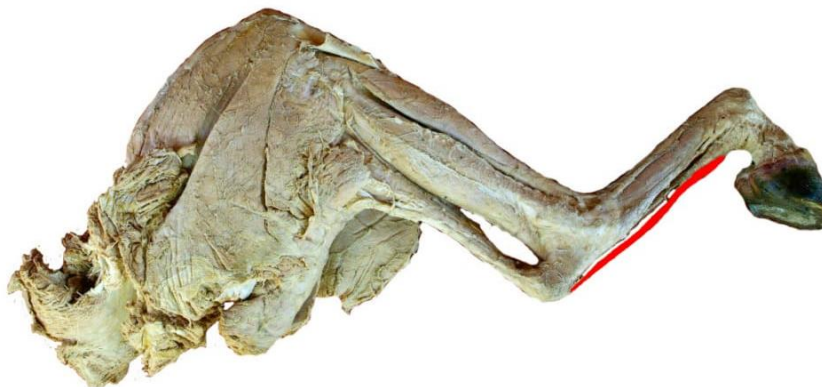ORIGEM: FOSSA SUPRACONDILÓIDE DO FÊMUR.

INSERÇÃO: APRESENTA DUAS INSERÇÕES:

- (1) TUBEROSIDADE CÂLCANEA;
- (2) EMINÊNCIAS EM CADA LADO DA EXTREMIDADE PROXIMAL DA FALANGE MÉDIA E A EXTREMIDADE DISTAL DA FALANGE PROXIMAL PLANTAR AOS LIGAMENTOS COLATERAIS DA ARTICULAÇÃO DO JOELHO.



VISTA MEDIAL



VISTA LATERAL