



ANATOMIA DESCRITIVA ANIMAL I
MIOLOGIA
MEMBROS TORÁCICOS E PÉLVICOS DO EQUINO



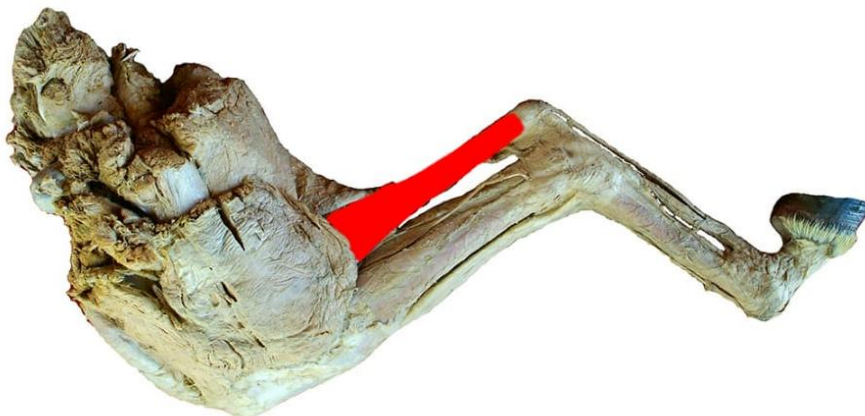
MÚSCULO GASTROCNÊMIO

FACE: LATERAL E MEDIAL.

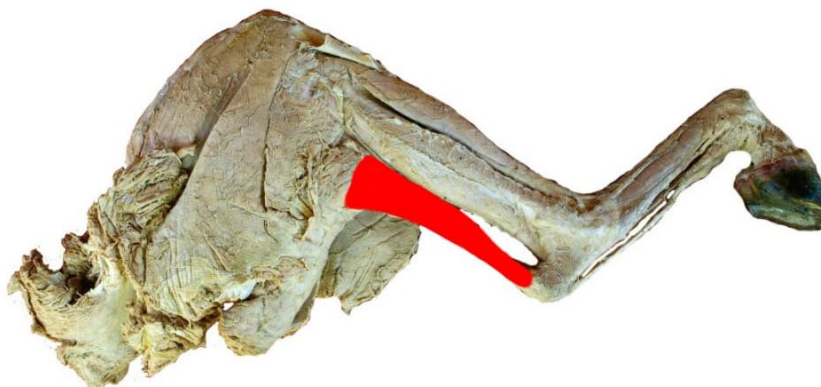
ORIGEM: POSSUI DUAS ORIGENS:

- (1) PORÇÃO LATERAL DA TUBEROSIDADE SUPRACONDILÓIDE LATERAL (MARGEM DA FOSSA SUPRACONDILÓIDE);
- (2) PORÇÃO MEDIAL DA TUBEROSIDADE SUPRACONDILÓIDE MEDIAL.

INSERÇÃO: FACE PLANTAR DA TUBEROSIDADE CALCÂNEA.



VISTA MEDIAL



VISTA LATERAL